

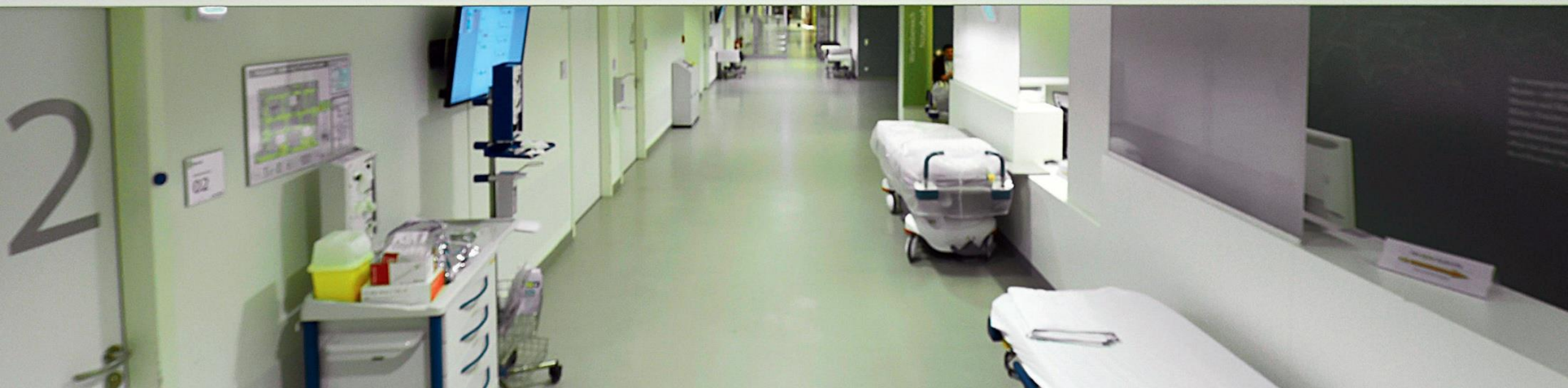# Kopfschmerz in der Schwangerschaft

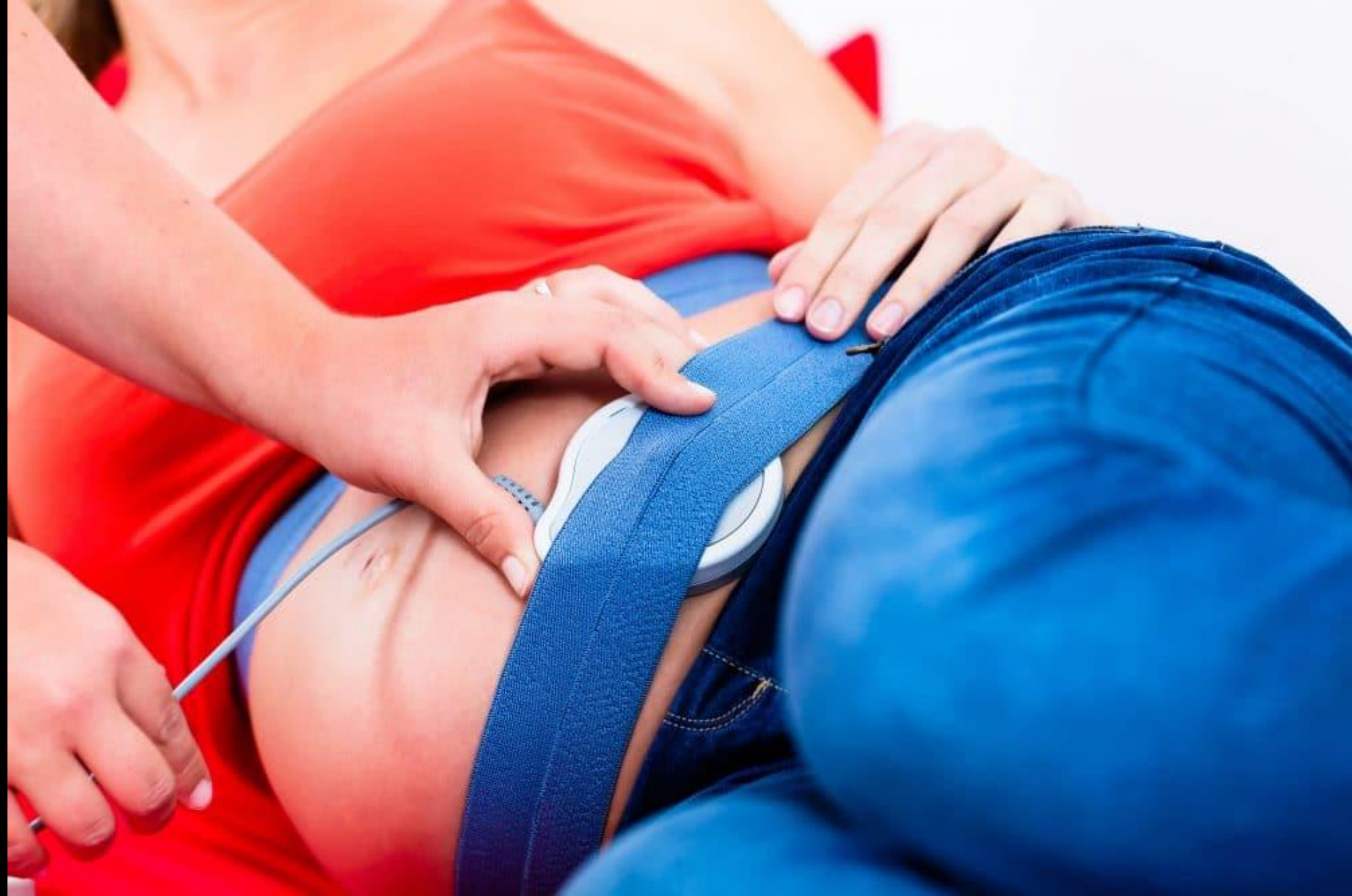





# Notaufnahme Anmeldung





## Fragen zum Fall

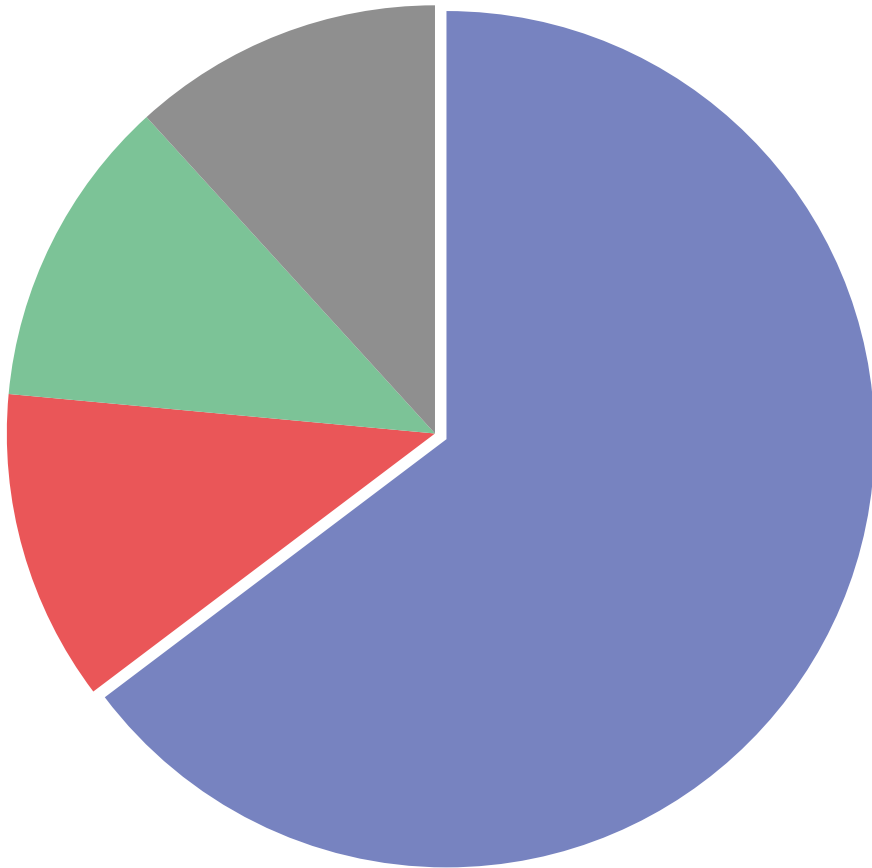
---

- Wer hält diesen Ablauf in seiner Klinik für möglich?
- Wer ist froh wenn schwangere Pat. direkt in den Kreißaal (und nicht in die NA) gehen?
- Könnte diese Patientin von gutem klinischen notfallmedizinischen Denken und Handeln profitieren?
- Wer würde diese Patientin gern selbst in seiner Notaufnahme betreuen?

1. Ursachen Kopfschmerz in Schwangerschaft (SS)
2. Red Flags Kopfschmerz in SS
3. Abarbeitung Donnerschlagartiger Kopfschmerz in SS

## Kopfschmerzensursachen in Schwangerschaft (SS)

---



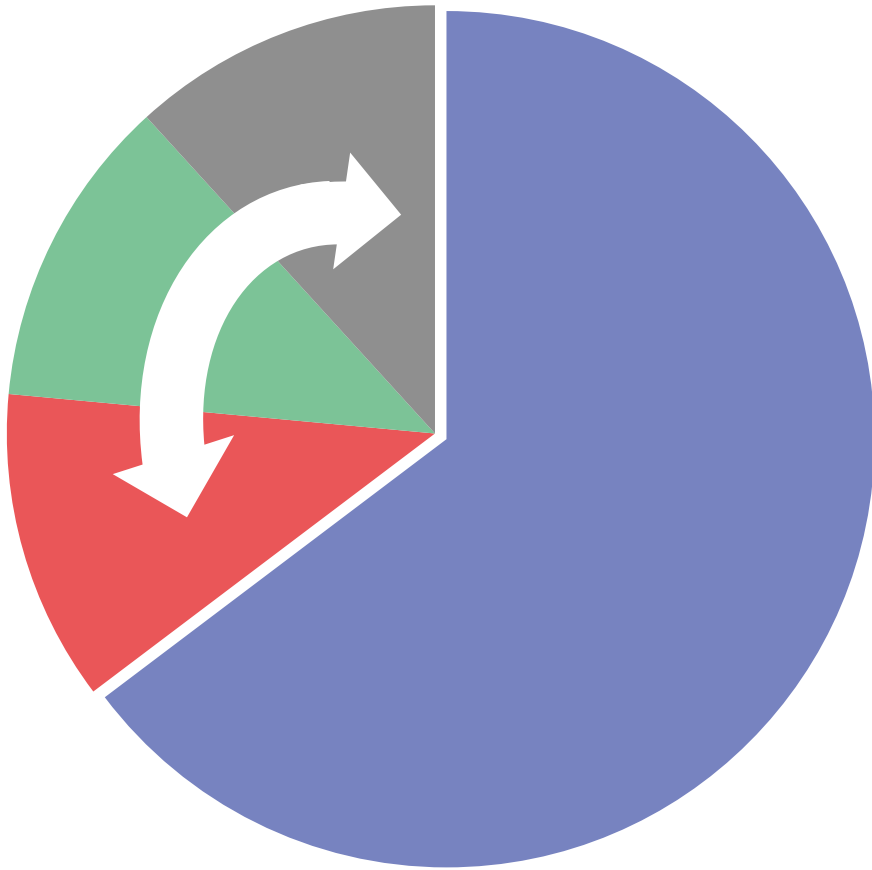
- 2/3 primäre Kopfschmerzen (Migräne)

von sekundären Kopfschmerzen:

- hypertensive Erkrankungen
- Infektionen
- ICB, CVT, RCVS, IIH, Trauma, CO, Hypophysenapoplexie ...

## Kopfschmerzensursachen in Schwangerschaft (SS)

---




Sekundäre häufiger in fortgeschreitender SS



## Red Flags – Anamnese Kopfschmerz in SS


---



- Donnerschlagartig
- Aufwachkopfschmerz
- Lageabhängig
- Verstärkt durch pressen
- Neuer Kopfschmerz
- Chronisch progressiv refraktär
- Visuelle Symptome
- Fokal neurologisches Defizit
- Malignom, Immunsuppression
- Trauma

## Red Flags – Untersuchung Kopfschmerz in SS

---



- Hypertension
- Ödeme
- Fieber
- Krampf
- Fokal neurologische Befunde
- Papillödem
- Meningismus

## Was spricht für Präeklampsie?

---

- Hypertension
- Ödeme
- Proteinurie
- Krampfanfall
- HELLP

Sichere Differenzierung Präeklampsie vs andere DD  
klinisch schwierig



Donnerschlagskopfschmerz konzentriert  
einige gefährliche Kopfschmerzen ...

... Gezielte zügige Diagnostik auch in SS  
nötig!

## Differentialdiagnose



Schwangerschaft

- Präeklampsie, PRES, RCVS
- SAB / andere ICB
- Ischämischer Stroke
- Zerebrale Venenthrombose
- Hypophysenapoplex
- Dissektion
- CO Intox, Infektion
- ... und primäre & benigne



Anamnese &  
Analgesie

Neurologische Untersuchung

Risikoeinschätzung

Bildgebung

Lumbalpunktion

Disposition



Anamnese &  
Analgesie

Neurologische Untersuchung

Risikoeinschätzung

Bildgebung

Lumbalpunktion

Disposition

- Paracetamol
- Morphin / Opiate
- Ibuprofen (1-2 Trimenon)
- Sumatriptan
- Metoclopramid
- Dimenhydrinat (Vomex)
- Okzipitaler Nervenblock
- Prednison



Anamnese &  
Analgesie

Neurologische Untersuchung

Risikoeinschätzung

Bildgebung

Lumbalpunktion

Disposition

## Positiv vs negativ



### Differentialdiagnose



Schwangerschaft

- Präeklampsie, PRES, RCVS
- SAB / andere ICB
- ~~Ischämischer Stroke~~
- Zerebrale Venenthrombose
- Hypophysenapoplex
- Dissektion

... und primäre & benigne

### Differentialdiagnose



Schwangerschaft

- Präeklampsie, PRES, RCVS
  - SAB / andere ICB
  - ~~Ischämischer Stroke~~
  - Zerebrale Venenthrombose
  - Hypophysenapoplex
  - Dissektion
- ... und primäre & benigne



Anamnese &  
Analgesie

Neurologische Untersuchung

Risikoeinschätzung

Bildgebung

Lumbalpunktion

Disposition

# Ottawa SAH Rule

# PIN CAST

---



Anamnese &  
Analgesie


Neurologische Untersuchung

Risikoeinschätzung

**Bildgebung**

Lumbalpunktion

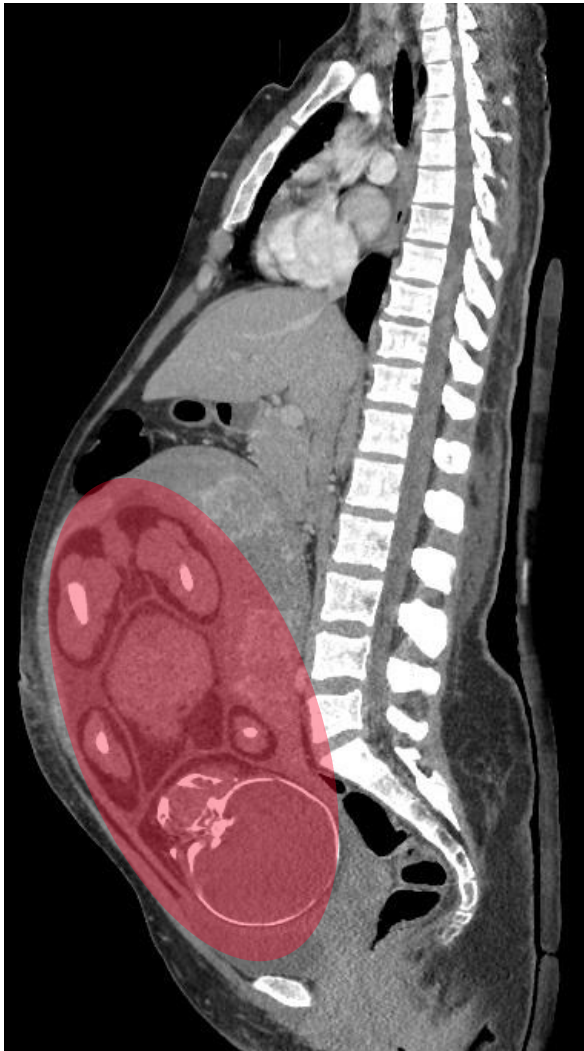Disposition



Mehr DDs

Strahlung





## Strahlenproblem?

---

Uterusdosis bei nativ CT Schädel:

- 0,001 – 0,01 mGy

Schwelle für teratogenen Effekt:

- 50 mGy
- Reduktion IQ 0,03 pro mGy

Karzinogener Effekt:

- steigt um 0,008 % pro 1 mGy
- Baseline: 0,25 %

## Bildgebung – Ausschluss SAB mit nativ CCT:

---



Anamnese &  
Analgesie

Neurologische Untersuchung


Risikoeinschätzung

**Bildgebung**

Lumbalpunktion

Disposition

- CT binnen 6h nach Kopfschmerzbeginn
- Moderner CTscanner (3. Generation)
- Sichere Befundung



Mehr DDs



Strahlung

Kontrastmittel



SAB Ausschluss





## Differentialdiagnose



Schwangerschaft

- Präeklampsie, PRES, RCVS
- SAB / ~~andere ICB~~
- ~~Ischämischer Stroke~~
- Zerebrale Venenthrombose
- Hypophysenapoplex
- Dissektion

... und primäre & benigne

## Differentialdiagnose



Schwangerschaft

## Negatives **MRT** in entsprech. Sequenzen

---

- Präeklampsie, ~~PRES~~, RCVS
- SAB / ~~andere ICB~~
- ~~Ischämischer Stroke~~
- ~~Zerebrale Venenthrombose~~
- ~~Hypophysenapoplex~~
- ~~Dissektion~~

... und primäre & benigne

## Intrakranielle Druck?

---



Anamnese &  
Analgesie

Neurologische Untersuchung

Risikoeinschätzung

Bildgebung

Lumbalpunktion

Disposition

- Kann SAB ausschließen
- Hilft bei anderen DDs



Anamnese &  
Analgesie

Neurologische Untersuchung

Risikoeinschätzung

Bildgebung

Lumbalpunktion

Disposition

Wenn die LP eine SAB ausschliesst, wie weiter?

## Differentialdiagnose



Schwangerschaft

- **Präeklampsie, PRES, RCVS**
  - ~~SAB / andere ICB~~
  - ~~Ischämischer Stroke~~
  - Zerebrale Venenthrombose
  - Hypophysenapoplex
  - Dissektion
- ... und primäre & benigne

## Differentialdiagnose



Schwangerschaft

- Präeklampsie, ~~PRES~~, RCVS
- ~~SAB / andere ICB~~
- ~~Ischämischer Stroke~~
- ~~Zerebrale Venenthrombose~~
- ~~Hypophysenapoplex~~
- ~~Dissektion~~

... und primäre & benigne



Anamnese &  
Analgesie

Neurologische Untersuchung

Risikoeinschätzung

Bildgebung

Lumbalpunktion

Disposition

---

Schwangere:  
Stationäre Aufnahme für  
weitere Diagnostik

- Gelegentlich sollten auch Schwangere in die NA
- Sekundäre Kopfschmerzen werden in fortschreitender SS häufiger
- Nicht immer ist es Präeklampsie
- Donnerschlagsartiger Kopfschmerz bedarf strukturierter dringlicher Abarbeitung